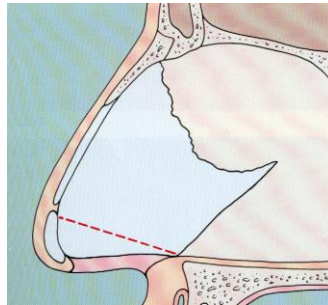


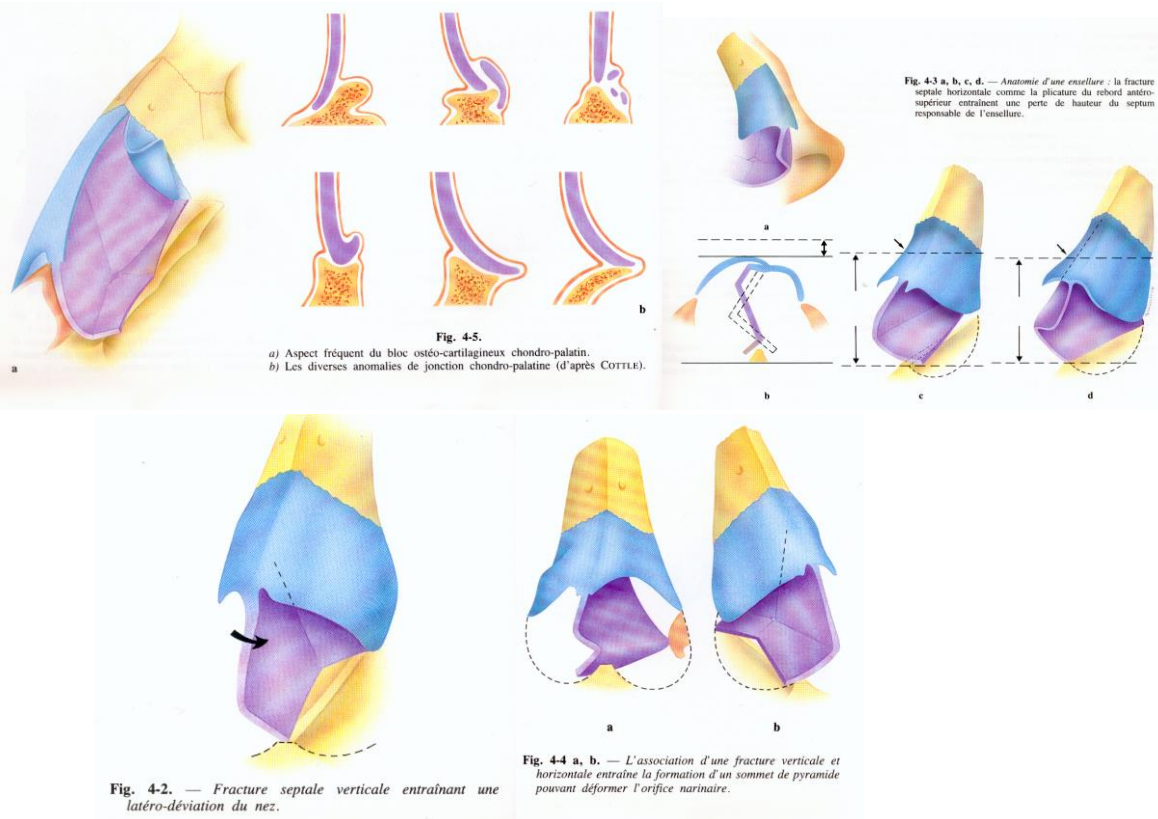
# SEPTOPLASTIE

**ANATOMIE :** la cloison nasale est formée du cartilage septal en avant du vomer en bas et de la lame verticale de l'éthmoïde en arrière



**SYMPTOMATOLOGIE :** l'obstruction nasale uni ou bilatérale est la plainte la plus fréquente

**TYPES DE DEFORMATION :** l'examen clinique retrouve des déformations horizontales, verticales ou complexes.



## MODALITES DE PRISE EN CHARGE :

- Chirurgie correctrice
- Hospitalisation ambulatoire le plus souvent
- Anesthésie générale
- Voie d'abord interseptocolumellaire ou voie externe
- Méchage post opératoire de 24 à 72 heures
- Résultat fonctionnel évalué à 2 mois